

TRAUMATISME CERVICAL

Identité

Etiquette patient

- | | | |
|--------------------------------|---|---|
| <input type="radio"/> ♂ | <input type="radio"/> profession | |
| <input type="radio"/> ♀ | <input type="radio"/> sportif prof | |
| <input type="radio"/> ado | <input type="radio"/> sportif amateur | |
| <input type="radio"/> enft | <input type="radio"/> date accident | h |
| <input type="radio"/> âge: | <input type="radio"/> date 1 ^{re} consultation | h |
| <input type="radio"/> droitier | <input type="checkbox"/> date autre consultation | h |
| <input type="radio"/> gaucher | | |

Dr

- ### Antécédents généraux
- (maladies osseuses, neurologiques, musculaires ; anticoagulation, crase sanguine ; tumeur, diabète, allergie, alcool, médicaments)

- ### Antécédents locaux
- (anciens traumatismes, autres pathologies, hernie discale, troubles statiques)

Circonstances

- Voie publique
- Professionnel
- Domestique
- Jeu
- Sport
- Malaise
- Agression
- Autre

Mécanisme

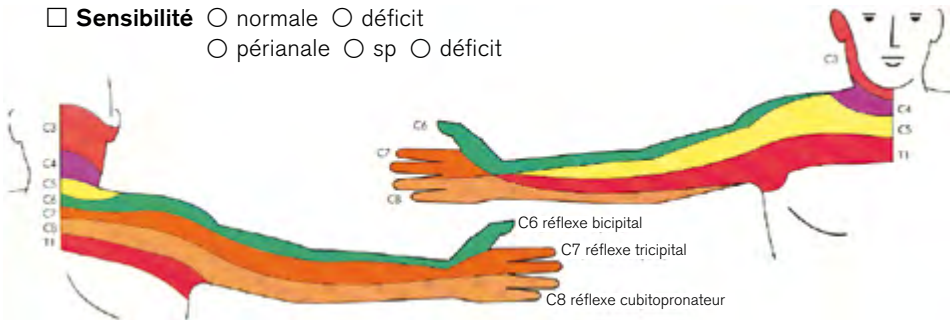
- Energie** basse moyenne haute
- Choc** direct indirect axial plongeon compression distraction
- flex. ext. flex.-ext. incl. D incl. G rot. D rot G

Symptômes

- Douleurs** sp discrète modérée intense diffuse
- localisée à:
- Impotence** partielle totale
- Autres symptômes** craquement céphalées discret moyen intense
- perte de connaissance amnésie vertiges
- nausées vomissements troubles visuels acouphènes
- paralysie parésie paresthésies autre

Status

- TCC** non oui Glasgow
- Palpation** du crâne : sp anormale localisée à :
- Orifices ORL** libres écoulement
- Nerfs crâniens** sp déficit :
- Examen interne** sp bradycardie hypotension
 iléus incontinence autre
- Peau** sp plaie face cuir chevelu autre
- Critères Haydel** absence céphalées vomissements âge > 60
 intoxication amnésie trauma susclav. convulsions
 anticoagulation
- Critères Nexus** absence déficit neuro. douleur apophyses épineuses
 altération état de veille intox. douleur parasite
- Position de la tête** normale flex. ext. inclinaison droite gauche
 rot. droite gauche
- Contracture musculaire** aucune discrète modérée forte
- Motricité** sp déficit de : fl. cou. (C1-C2) incl. lat. du cou (C3)
 élévation épaule-inspiration (C4) abd. épaule-flexion du coude (C5)
 ext. coude – fl. poignet (C7) ext. poignet (C6)
 flex. doigts – pronation (C8)
- Sensibilité** normale déficit
 périanale sp déficit



- Réflexes** normaux déficit bicipital (C5-C6) tricipital (C6-C7)
 tonus sphinctérien sp déficit bulbo-caverneux sp déficit
 clitorido-anal sp déficit
- Mobilité** fl.- ext. (40/0/40)
 dist. menton-ster. cm dist. occ-C7 cm
 incl. D-G (45/0/45)
 dist. oreille-acrom. D cm G cm
 rot. D-G (70/0/70)
 dist. menton-acrom. D cm G cm
- Palpation douloureuse** non oui
 C2 C3 C4 C5 C6 C7

Radiographies

- face profil profil nageur bouche ouverte 3/4 fonctionnelles
 scanner cérébral cervical IRM cérébral cervical autre
-

 Diagnostic

- fracture luxation entorse grave coup du lapin entorse
-

 Traitement

- fonctionnel** réduction
 minerve mousse minerve rigide
 médicaments:

 chirurgical

- incapacité de travail** % durée: du au