

# » Communication courte

## Syndrome de la Traversée Thoraco-Brachiale : description et traitement

### Thoracic Outlet Syndrome : Description and Management

FRÉDÉRIC SROUR (PT)

Physiothérapeute, Paris, France

Conflit d'intérêt: l'auteur ne déclare aucun conflit d'intérêt

#### Keywords

Thoracic Outlet Syndrome, cervicobrachial pain, shoulder, cervical spine, scalenes syndrome, costoclavicular syndrome, pectoralis minor, brachial plexus

#### Abstract

**Introduction:** thoracic Outlet Syndrome (TOS) is a set of complex symptoms attributed to a cervico-thoracic neuro-vascular bundle compression in anatomical structures.

**Objective:** the aim of this paper is to examine these anatomo-pathological elements related to patient symptomatology, to propose a method to manage the clinical assessment and to describe a different method for rehabilitation, according to the literature.

**Subject:** in recent years, a classification based on vascular and nervous structures that are at the origin of patient symptoms has been described in TOS. These include nTOS for neurogenic Thoracic Outlet Syndrome, vTOS for venous Thoracic Outlet Syndrome and aTOS for arterial Thoracic Outlet Syndrome. The etiology of TOS is uncertain and there exists confusion due to the many differential diagnoses. Patient observation, palpation and clinical tests as well as symptom modification procedures are proposed to reach a better clinical reasoning and to propose a physiotherapy adapted treatment. The biopsychosocial approach appears also to be necessary.

**Discussion:** medical research has made significant advances regarding TOS description and understanding the mechanism

#### Mots clés

Syndrome de la Traversée Thoraco-Brachiale, douleur cervico-brachiale, épaule, rachis cervical, défilé des scalènes, syndrome costoclaviculaire, petit pectoral, plexus brachial.

#### Résumé

**Introduction:** le Syndrome de la Traversée Thoraco Brachiale (STTB) ou Thoracic Outlet Syndrome (TOS) est un ensemble de symptômes attribué à un phénomène de compression au niveau de défilés anatomiques cervico-thoraciques.

**Objectif:** l'objectif de cet article est de rappeler les éléments anatomo-pathologiques en lien avec l'apparition des symptômes des patients, d'ouvrir une réflexion sur la manière d'aborder l'examen clinique et de proposer des pistes de rééducation en fonction des données de la littérature.

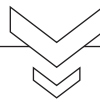
**Développement:** depuis quelques années le STTB (TOS) est décrit en fonction des structures, vasculaires ou nerveuses, qui sont en lien avec l'expression des symptômes du patient. Il s'agit du nTOS (neurogenic Thoracic Outlet Syndrome), du vTOS (veinous Thoracic Outlet Syndrome) et du aTOS (arterial Thoracic Outlet Syndrome). L'étiologie des STTB est incertaine et les diagnostics différentiels nombreux. L'interrogatoire, l'observation, la palpation, les différents tests cliniques ainsi qu'une procédure de modification des symptômes sont proposés afin d'augmenter la pertinence du raisonnement clinique et de proposer un traitement de physiothérapie adapté. L'approche bio-psycho-sociale du patient, dans un contexte qui est souvent celui de douleurs chroniques semble nécessaire.

and particularly with regard to complementary examinations. Physiotherapy treatment then is adapted to the different types of TOS. Nevertheless, further researches should be conducted to guide professionals to find the most adapted treatment.

**Conclusion:** patients with TOS are often referred to physiotherapists for shoulder or neck pain. The physiotherapist's clinical reasoning appears to be very important to implement a specific rehabilitation. While a patient's pain is often increased by movements, progressive exercises and self-rehabilitation are essential.

**Discussion:** la recherche médicale, notamment en terme de pertinence des examens complémentaires, a permis d'affiner la description et la compréhension du STTB. Dès lors, la physiothérapie doit évoluer en proposant des protocoles adaptés aux différents types de STTB. Des travaux de recherche devront être réalisés afin de définir les protocoles les plus pertinents et les modalités de mise en œuvre des exercices.

**Conclusion:** les patients qui présentent des STTB sont régulièrement adressés pour une prise en charge de l'épaule ou du rachis cervical. Le raisonnement clinique du physiothérapeute prend alors toute sa place car la particularité des symptômes ressentis de même que le contexte d'apparition de ces derniers justifie d'une rééducation spécifique. Bien que les douleurs des patients soient souvent majorées à l'effort, une physiothérapie active progressive et l'apprentissage d'une auto-rééducation seront les points centraux du traitement des STTB.



## Introduction

Comme bon nombre de syndromes, celui de la Traversée Thoraco-Brachiale (STTB) souffre d'un déficit de diagnostic et d'une difficulté à proposer une prise en charge efficace. Décrit comme la conséquence d'une compression du défilé vasculo-nerveux dans la région cervico-thoracique, le Syndrome de la Traversée Thoraco-Brachiale ou Thoracic Outlet Syndrome (TOS) peut être catégorisé en trois formes: la forme neurologique, la forme veineuse et la forme artérielle.

Ces deux dernières pouvant être regroupées en une forme vasculaire <sup>(1)</sup>. L'historique du patient, l'écoute de ses symptômes combinées à l'examen clinique permettent d'identifier ce type de pathologie et d'accompagner celui-ci au minimum vers une amélioration de ses symptômes, et au mieux vers une guérison grâce à un programme de physiothérapie approprié <sup>(2)</sup>.

Dans cet article nous décrivons dans un premier temps le STTB dans son versant anatomo-pathologique puis nous proposerons les grandes lignes du raisonnement clinique pour finir par des pistes de traitement en physiothérapie basées sur les données de la littérature.

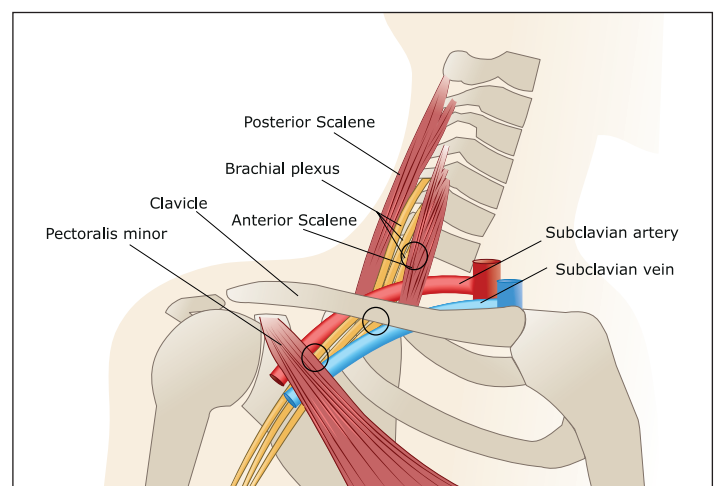
## Développement

Le STTB peut être défini comme un ensemble de symptômes intéressant le ou les membres supérieurs, caractérisé par des douleurs, des paresthésies, une sensation de fatigue et d'inconfort régulièrement majorés la nuit et lors d'activité en élévation des bras. Ces symptômes s'étendent volontiers à la région cervico-thoracique <sup>(3)</sup>. Le STTB touche plus fréquemment les femmes (entre 2/3 et 4/5) que les hommes <sup>(4-5-6)</sup>.

Le STTB peut être divisé en trois catégories. La forme la plus couramment rencontrée qui est la forme neurologique (nTOS neurogenic Thoracic Outlet Syndrome) représente 95 à 98% des cas. Les formes vasculaires, qu'elles soient veineuses (vTOS veinous Thoracic Outlet Syndrome) ou arté-

rielles (aTOS arterial Thoracic Outlet syndrome), représentent à elles deux moins de 5% des situations rencontrées <sup>(4)</sup>.

Le STTB est décrit comme un syndrome compressif. Cette compression aurait lieu au niveau de trois défilés anatomiques: le défilé entre le scalène antérieur et le scalène moyen, le défilé situé au niveau de la pince costo-claviculaire et celui se situant derrière le petit pectoral <sup>(5)</sup>. (Figure 1)



> Figure 1 : zones potentielles de compression décrites dans le cadre du STTB

Si cette compression, lorsqu'elle est objectivée par des examens telle qu'une artériographie, justifie les symptômes des patients qui présentent des aTOS ou vTOS, en revanche la majorité des patients ne présente aucun signe matérialisé à l'imagerie dans le cas de nTOS. Seul l'électromyogramme semble permettre de mettre en évidence ces derniers <sup>(7)</sup>.

Compte tenu du fait qu'il s'agit des patients les plus fréquemment rencontrés, et au vu de la littérature, il convient d'envisager ces syndromes peut-être pas comme une compression, mais probablement davantage comme un étirement du plexus brachial bas et un défaut neuro-dynamique qui pourraient être en lien

avec un défaut des stabilisateurs haut de la scapula comme le trapèze supérieur (7-8).

Nous écarterons donc de cet article les STTB post-traumatiques, identifiés comme étant en lien avec un cal osseux de la clavicule ou de la première côte, ou encore les STTB en lien avec une tumeur par exemple. Les causes de STTB souvent décrites comme en lien avec une côte surnuméraire ou une apophysomégalie de C7 ne nous paraissent non pas constituer une cause du STTB, mais plus probablement un terrain favorable. La question du déclenchement des symptômes chez le patient, alors même que ce type de particularité anatomique est congénitale, devrait également guider la prise en charge conservatrice et ne pas déboucher sur des propositions thérapeutiques chirurgicales trop hâtives.

Le défaut de différenciation qui est régulièrement établi entre les formes de STTB neurologiques, veineuses et artérielles contribue certainement au retard de diagnostic et de prise en charge chez ces patients, qui deviennent souvent des patients douloureux chroniques.

### a) Examen clinique

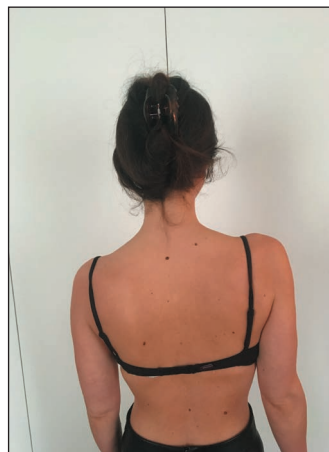L'interrogatoire du patient recherche un phénomène déclenchant, qu'il soit traumatique ou micro-traumatique, en lien avec une gestuelle sportive ou professionnelle. Dans les formes neurologiques fonctionnelles, qui sont les plus fréquentes, les patients se plaignent de douleur cervicales, au niveau des trapèzes supérieurs et des épaules. Les paresthésies se manifestent dans les bras et les mains avec une sensation de fatigue et de perte de force. Ces symptômes sont majorés lors des activités nécessitant une élévation des bras, mais aussi lors de situations statiques prolongées avec les bras le long du corps (8).

Les diagnostics différentiels sont nombreux et expliquent la difficulté à établir un diagnostic précoce chez ces patients. Ce sont essentiellement des pathologies de l'épaule, qu'il s'agisse de syndrome douloureux d'origine sous-acromiale ou d'instabilité de la gléno-humérale, d'épicondylalgie médiale ou latérale, de tunnel carpien, de la maladie de Raynaud, etc...

Lorsque l'hypothèse du STTB est posée au vu des symptômes du patient et de son historique, l'examen clinique va consister pour le physiothérapeute à reproduire ces symptômes et à trouver ensuite un moyen de les diminuer afin de guider la rééducation. En ce sens, il est possible d'appliquer une procédure de modification des symptômes à l'instar de celle proposée pour les pathologies de l'épaule (9).

Avant cela, l'observation du patient est réalisée. Les patients qui souffrent de STTB, sont le plus souvent des femmes et peuvent présenter un cou long et des épaules tombantes. Lorsque les symptômes sont unilatéraux, il conviendra d'observer une éventuelle différence de position de la scapula vers le bas et en sonnette médiale (rotation vers le bas) du côté symptomatique (8). Cette observation qui reste subjective est peu pertinente si elle est réalisée de façon isolée, mais reste utile dans le cadre d'un examen clinique plus complet du patient.

L'observation du patient permet également de mettre en évidence des amyotrophies des fosses supra- et infra-épineuses ou des deltoïdes qui peuvent orienter le diagnostic vers d'autres pathologies car le STTB symptomatique ne semble pas provoquer d'amyotrophie des membres supérieurs.



› Figure 2: position de scapula gauche en sonnette médiale et abaissement

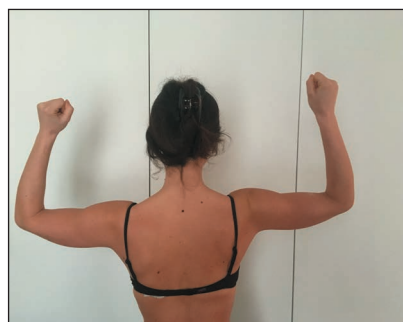La palpation des reliefs musculaires à la recherche d'une hyperalgie ou de paresthésies comparativement au côté non douloureux est réalisée manuellement ou à l'aide d'instruments spécifiques, de façon douce ou appuyée. Elle intéresse les zones les plus fréquemment douloureuses, notamment le rachis cervical, les trapèzes supérieurs et la région inter-scapulaire.

Le physiothérapeute peut ensuite demander au patient de réaliser un mouvement qui déclenche ses symptômes. Si le patient y parvient, c'est en général un mouvement d'élévation du ou des membres supérieurs, associé plus ou moins à une composante d'abduction et de rotation latérale, qui est réalisé. Si le patient ne parvient pas à déclencher ses symptômes il convient, lors de l'examen, de parvenir à les reproduire par des manœuvres ou des tests.

Pour cela, plusieurs tests ont été décrits dont la fiabilité est faible lorsqu'il s'agit de poser un diagnostic, mais qu'il peut être pertinent de réaliser dans le cadre d'un examen recherchant la modification des symptômes du patient. Ces tests peuvent faire apparaître les symptômes neurologiques du patient et/ou diminuer le pouls radial.

Nous retiendrons parmi les tests décrits :

- Le test de Roos présente une sensibilité de 84%, une spécificité de 30% (LR+ : 1,2 ; LR- : 0,53) (6). (figure 3) Il consiste pour le patient à réaliser des mouvements de flexion-extension des doigts en position de chandelier des membres supérieurs (position RE2 en abduction et rotation latérale à 90°) (10).

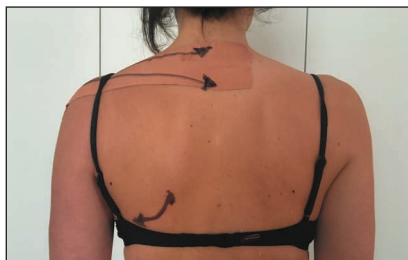

› Figure 3: test de Roos

(Une vidéo de ce test est par exemple disponible ici : [https://www.youtube.com/watch?v=rM4fb-t\\_I9E](https://www.youtube.com/watch?v=rM4fb-t_I9E) )

Le test est positif si le patient ressent une fatigue, une impossibilité de poursuivre les mouvements de flexion-extension des doigts ou une majoration de ses douleurs du côté symptomatique. Afin d'introduire une procédure de modification des symptômes, il est possible de modifier par exemple la position de la tête du patient en l'inclinant de façon homolatérale au côté symptomatique afin d'objectiver une éventuelle diminution des symptômes lors de la réalisation du même test. Dans ce cas, la diminution des symptômes objectiverait une mise en tension excessive des racines nerveuses basses du plexus brachial correspondant au territoire décrit par le patient, le plus souvent C8-T1. Cela peut être confirmé par un test de mise en tension des structures neuro-méningées du membre supérieur (ULNT) <sup>(11)</sup>. (Une vidéo de ces tests peut être trouvée par exemple ici: <https://www.youtube.com/watch?v=rir6x6liqc4>).

Une modification de la position de la scapula peut également être proposée lors de la réalisation du test. Elle peut être réalisée manuellement par le physiothérapeute qui place la scapula le plus souvent en élévation et sonnette latérale (rotation vers le haut). Elle peut également être réalisée par l'application de bandes de Tape rigide. (Figure 4)



› Figure 4: application de bande de Tape permettant de positionner la scapula vers le haut et en sonnette latérale

- Le test de Wright présente une sensibilité de 70% et une spécificité de 53% lorsque le clinicien recherche la disparition du pouls radial chez le patient et une sensibilité de 90% et une spécificité de 29% lorsque le clinicien cherche à reproduire les symptômes du patient <sup>(6)</sup>. Il consiste à réaliser une abduction passive forcée du membre supérieur en position RE2, et à objectiver une diminution du pouls radial et/ou une augmentation des symptômes du patient <sup>(12)</sup>. Il peut faire l'objet d'une procédure de modification des symptômes telle que proposée pour le test de Roos. (Une vidéo de ce test est par exemple disponible ici: [https://www.youtube.com/watch?v=L6BoVyE\\_vfE&t=10s](https://www.youtube.com/watch?v=L6BoVyE_vfE&t=10s)).
- D'autres tests peuvent être proposés comme le test d'Adson <sup>(12-13)</sup>. Il présente une sensibilité de 79% et une spécificité de 76% (valeur prédictive positive (PPV) 85%, valeur prédictive négative (NPV) 72%) <sup>(6)</sup>. Il consiste en la réalisation d'une extension et rotation cervicale homolatérale au côté testé associée à une rotation latérale, une légère abduction et une extension de l'épaule en gardant le coude en extension. Les signes recherchés sont les mêmes que ceux des tests précédemment décrits. (Une vidéo de ce test est par exemple disponible ici: <https://www.youtube.com/watch?v=-7346RaEGKU>).

## b) Traitement

La mise en œuvre du traitement de physiothérapie dépend des résultats de l'examen clinique mais il répond entre autres à quatre principes :

- Le traitement ne peut se résumer uniquement à des thérapies passives ; il doit comporter des exercices actifs.
- La douleur constitue un indicateur afin d'évaluer l'intensité des exercices et la réponse plus ou moins positive au traitement. Elle ne doit pas faire renoncer aux exercices actifs.
- La motivation du patient est primordiale car il s'agit le plus souvent de patients qui souffrent de façon chronique depuis plusieurs mois, voire plusieurs années, et qui sont en échec thérapeutique.
- La rééducation est progressive et peut être longue. Néanmoins le patient devrait ressentir une amélioration de ses symptômes dès les deux ou trois premières séances, notamment en ce qui concerne ses douleurs nocturnes.

Les techniques passives qui peuvent être proposées dans la prise en charge du STTB symptomatique sont celles qui permettent de mobiliser les différents défilés décrits précédemment. Les levées de tension musculaires peuvent être appliquées aux muscles scalènes, sub-clavier et petit pectoral.

Des mobilisations cervicales associées aux mouvements du membre supérieur de type neuro-dynamiques peuvent être réalisées. Des mobilisations, voire des manipulations, thoraciques peuvent également être proposées.

Le travail actif vise à améliorer le recrutement des muscles qui sont déficients, comme par exemple le trapèze supérieur pour son action d'élévation et de sonnette latérale de la scapula <sup>(14)</sup>. Le travail actif peut débuter par des contractions statiques sans résistance en position corrigée, puis contre résistance élastique équivalent à 1 ou 2 kg. Il se poursuit par des mouvements dynamiques pouvant combiner par exemple la correction de la position de la scapula à des mouvements d'élévation du membre supérieur et de rotation latérale.

L'utilisation de bandes de tape telles que mises en place lors de l'examen clinique peut aider le patient lors de la réalisation des exercices <sup>(14)</sup>. L'objectif étant de s'en séparer progressivement.

Des exercices de recrutement des muscles profonds du rachis cervico-thoracique peuvent également être proposés si la modification posturale active diminue les symptômes du patient.

Enfin, la relaxation et la prise de conscience d'une respiration abdominale plutôt que costale haute peuvent également être proposées à certains patients qui pourraient être réceptifs à ce type de thérapie en complément de la rééducation proposée précédemment.

## Discussion

Le Syndrome de la Traversée Thoraco-Brachiale correspond probablement à plusieurs tableaux cliniques retrouvés chez des patients différents. Il convient de différencier les STTB dont la symptomatologie est neurologique (nTOS) des autres STTB d'origine vasculaire (vTOS, aTOS). En effet, les symptômes et le pronostic de guérison peuvent être différents dans ces deux

catégories de patients. Le physiothérapeute peut s'appuyer sur son raisonnement clinique et sur d'éventuels examens complémentaires pour différencier les tableaux cliniques et adapter le traitement. Si la recherche médicale, en termes de pertinence des tests cliniques et d'examen complémentaires, a permis de faire avancer la prise en charge des patients, force est de constater que la recherche en physiothérapie ne permet pas à ce jour de proposer un traitement qui serait plus efficace qu'un autre. Seule l'expérience de physiothérapeutes, qui s'intéressent le plus souvent aux pathologies de l'épaule, permet d'ouvrir de nouvelles pistes de traitement basées sur un examen clinique qui intégrerait une modification de positionnement scapulaire (8-9-14). La rééducation active qui permettrait de stabiliser cette position nouvelle de la scapula, probablement plus favorable au patient, semble trouver alors une place prépondérante chez ce type de patients.

Les patients qui présentent un STTB étant, la plupart du temps, en échec thérapeutique et souffrant de douleurs chroniques, nécessitent une prise en charge avec un abord bio-psycho-social. Le contexte de survenue du STTB (maladie professionnelle, accident du travail), la fragilité psychologique (dépression, anxiété), la représentation qu'a le patient de sa maladie (catastrophisme), la kinésiophobie ainsi que la motivation du patient sont autant de facteurs que le physiothérapeute devra prendre en compte dans sa prise en charge.

## Conclusion

Très souvent les patients qui présentent un STTB de forme neurologique comme ceux décrits dans cet article (nTOS) nous sont adressés avec un autre diagnostic médical que celui-ci. La nécessité pour le physiothérapeute de réaliser un bilan complet combiné à un raisonnement clinique basé notamment sur une procédure de modification des symptômes, lui permet de ne pas passer à côté d'une pathologie pour laquelle il peut améliorer de façon significative le quotidien des patients.

Les douleurs ressenties par ces patients étant le plus souvent majorées à l'effort, la mise en place d'une physiothérapie active constituera néanmoins le point clef de la rééducation et de l'auto-rééducation et permettra de stabiliser les résultats obtenus au long cours.

## Implications pour la pratique

- Le Syndrome de la Traversée Thoraco-Brachiale constitue un diagnostic différentiel de bon nombre de pathologies de l'épaule et du rachis cervical adressées au physiothérapeute.
- Les tests cliniques largement décrits dans la littérature ne peuvent à eux seuls orienter le diagnostic. L'interrogatoire du patient et son historique revêtent une place prépondérante dans la prise en charge de ces patients.
- L'examen clinique devrait comprendre une procédure de modification des symptômes à la fois pour confirmer l'orientation du diagnostic et pour orienter le traitement.

- Le traitement de physiothérapie ne peut pas être uniquement passif. La progressivité dans la mise en œuvre des exercices actifs permet d'éviter une recrudescence des symptômes du patient.

## Contact

Frédéric SROUR. PT, Paris.  
148, rue de Charenton. 75012 Paris  
0143419928.  
fredsrou@hotmail.com

## Références

1. Sanders, R.J.; Hammond, S.L.; Rao, N.M. Thoracic outlet syndrome: A review. *Neurologist* 2008, 14, 365–373.
2. Novak CB, Collins ED, Mackinnon SE. Outcome following conservative management of thoracic outlet syndrome. *Journal of Hand Surgery* 1995;20(4):542-548..
3. Sanders RJ, Annett SJ. Pectoralis Minor Syndrome: Subclavicular Brachial Plexus Compression. *Diagnostics*. 2017;7(3):46.
4. Davidovic LB, Kostic DM, Jakovljevic NS, Kuzmanovic IL, Simic TM. Vascular thoracic outlet syndrome. *World Journal of Surgery* 2003;27(5):545-550.
5. Demondion X, Bacqueville E, Paul C, Duquesnoy B, Hachulla E, Cotten A. Thoracic outlet: assessment with MR imaging in asymptomatic and symptomatic populations. *Radiology* 2003;227(2):461-468.
6. Gillard J, Pérez-Cousin M, Hachulla E, Remy J, Hurtevent JF, Vinckier L, Thévenon A, Duquesnoy B. Diagnosing thoracic outlet syndrome: contribution of provocative tests, ultrasonography, electrophysiology, and helical computed tomography in 48 patients. *Joint Bone Spine*. 2001;68(5):416-424.
7. Ferrante MA, Ferrante ND. The thoracic outlet syndromes: Part 1. Overview of the thoracic outlet syndromes and review of true neurogenic thoracic outlet syndrome. *Muscle Nerve*. 2017 Jun;55(6):782-793.
8. Watson LA, Pizzari T, Balster S. Thoracic outlet syndrome part 1: clinical manifestations, differentiation and treatment pathways. *Man Ther*. 2009;14(6):586-595.
9. Lewis JS. Rotator cuff tendinopathy/subacromial impingement syndrome: is it time for a new method of assessment? *Br J of Sports Med*.e 2009 ;43(4):259-264.
10. Roos DB, Owens JC. Thoracic outlet syndrome. *Archives of Surgery* 1966;93(1):71-74.
11. Nee RJ, Jull GA, Vicenzino B, Coppieters MW. The validity of upper-limb neurodynamic tests for detecting peripheral neuropathic pain. *J Orthop Sports Phys Ther*. 2012;42(5):413-424.
12. Walsh MT. Therapist management of thoracic outlet syndrome. *Journal of Hand Therapy* 1994;7(2):131-144.
13. Leffert RD, Perlmutter GS. Thoracic outlet syndrome. Results of 282 transaxillary first rib resections. *Clinical Orthopedics and Related Research* 1999; (368): 66–79.
14. Watson LA, Pizzari T, Balster S. Thoracic outlet syndrome part 2: conservative management of thoracic outlet. *Man Ther*. 2010 Aug;15(4):305-314.