

Ultraschallindikationen und Nutzen in der Praxis





Dr E. Breuss - Pully/VD



Fall 1

- **Frau POCUS 48 Jahre**
- **Linker Fuss Schmerz**
- **Status : keine Rötung oder Geschwulst,
Schmerz beim Abtasten des Fussrückens**

Superficiel* / LA4-18A / 3.0cm / 31Hz ^SHAR  

TIs 0.2 / Tib 0.2 / MI 1.4

[2D]

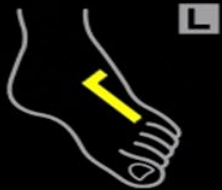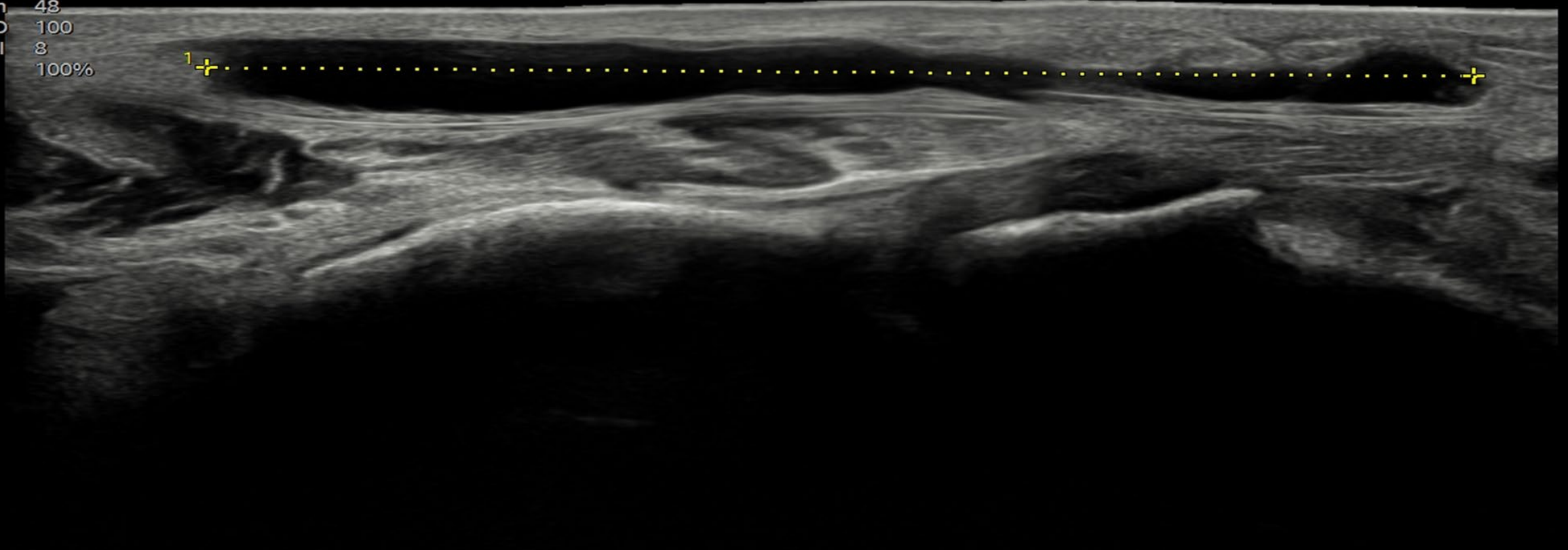
Rés

Gn 48

PD 100

MI 8

P 100%





1 D 44.7 mm

SAMSUNG

Cabinet Dr BREUSS

20-02-2026

14:53:02

Superficiel* / LA4-18A / 3.0cm / 31Hz ^SHAR  

TIs 0.2 / TIb 0.2 / MI 1.4

[2D]

Rés

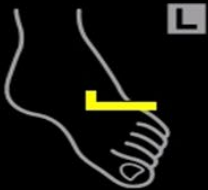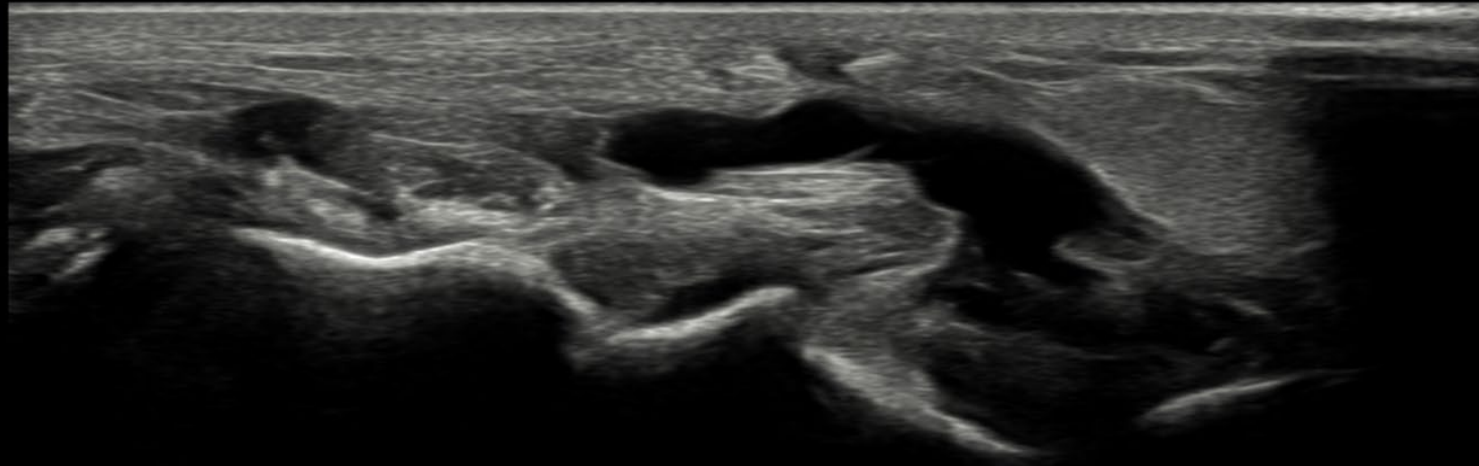
Gn 48

V8

PD 100

MI 8

P 100%






SAMSUNG

Cabinet Dr BREUSS

20-02-2026

14:54:14

Superficiel* / LA4-18A / 3.0cm / 31Hz   

TIs 0.2 / TIb 0.2 / MI 1.4

[2D]

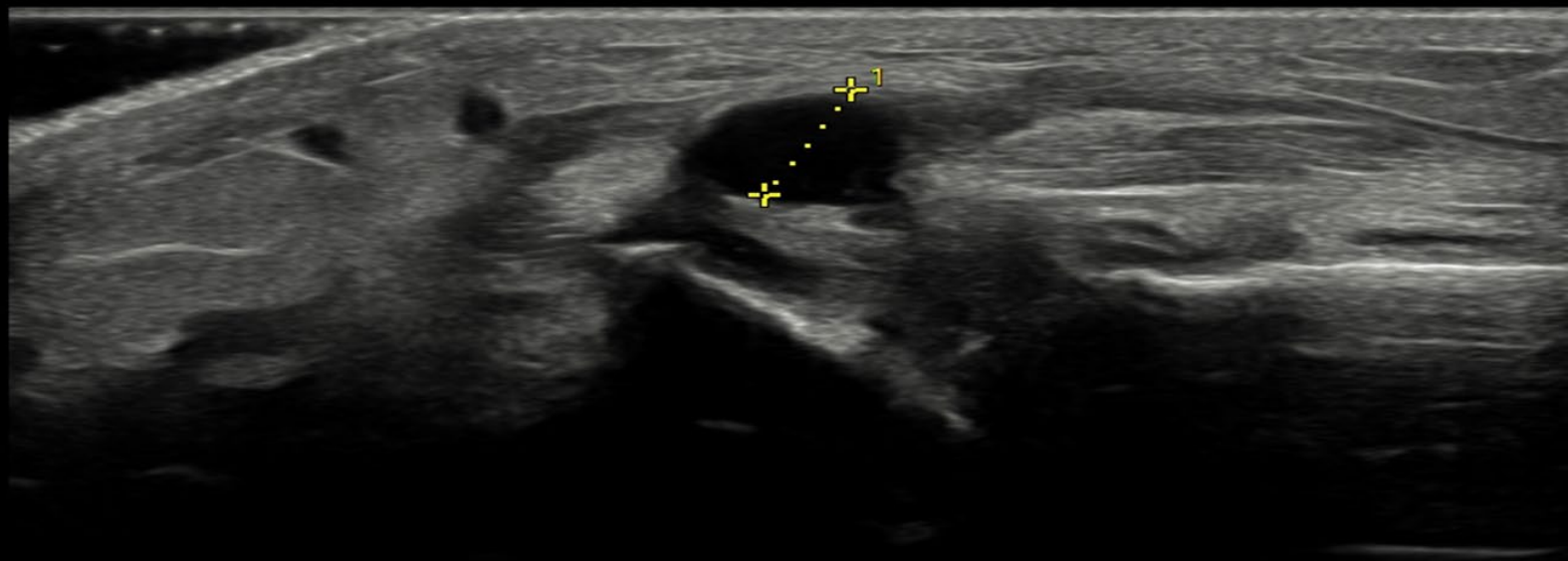
Rés

Gn 48 V8

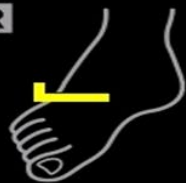PD 100

MI 8

P 100%



R



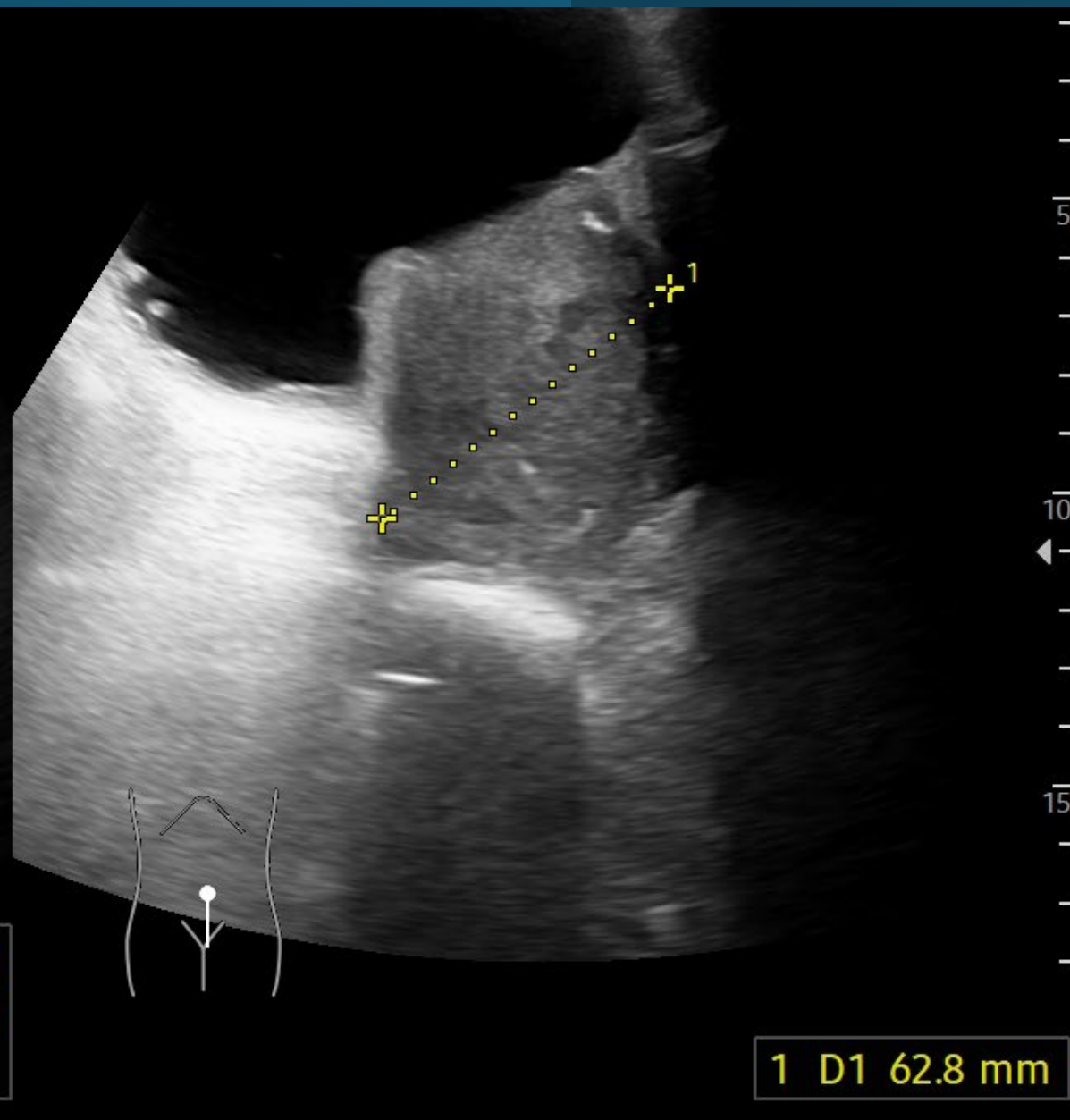
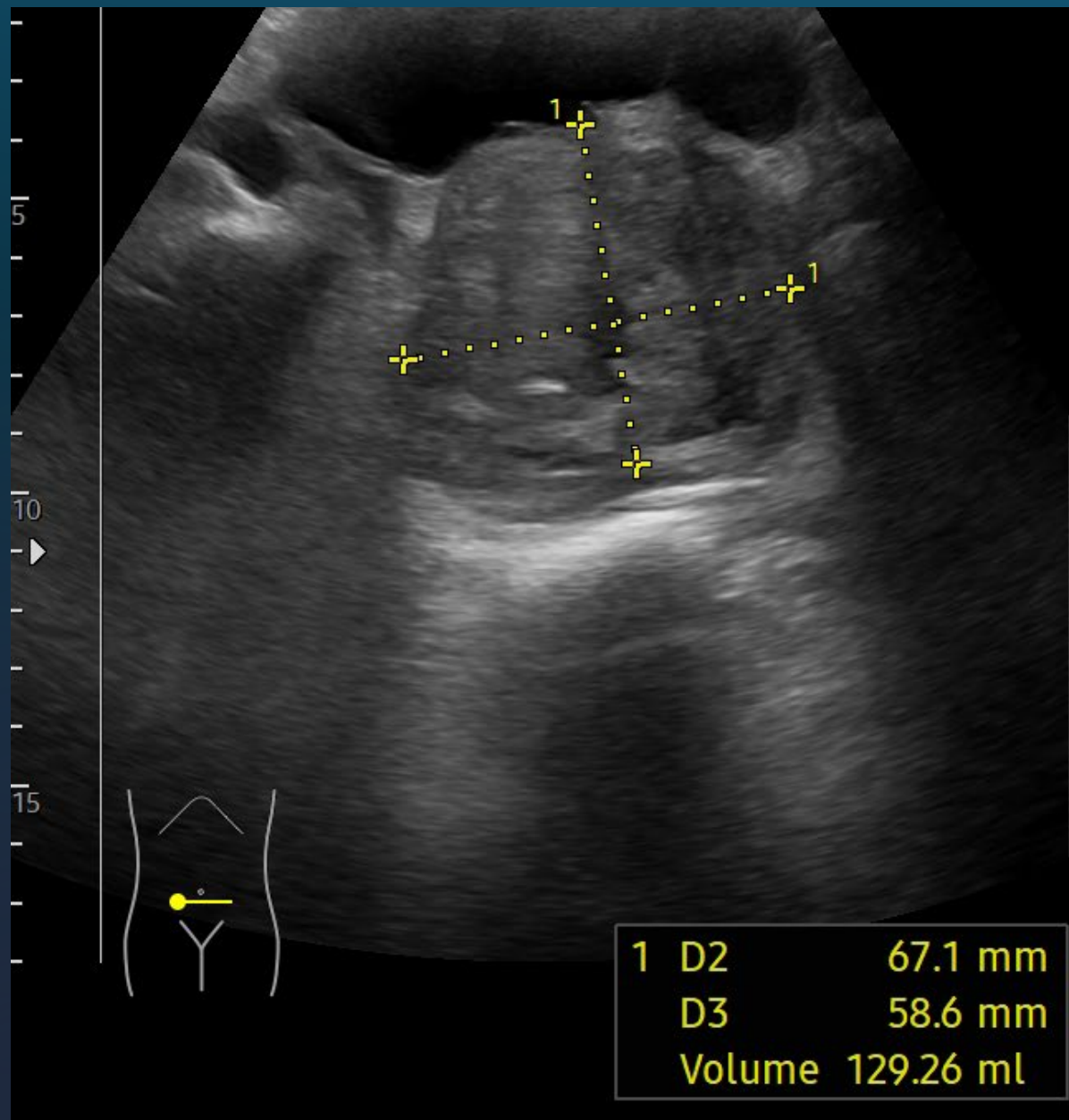
1 D 4.0 mm

Warum kein Ultraschall ?

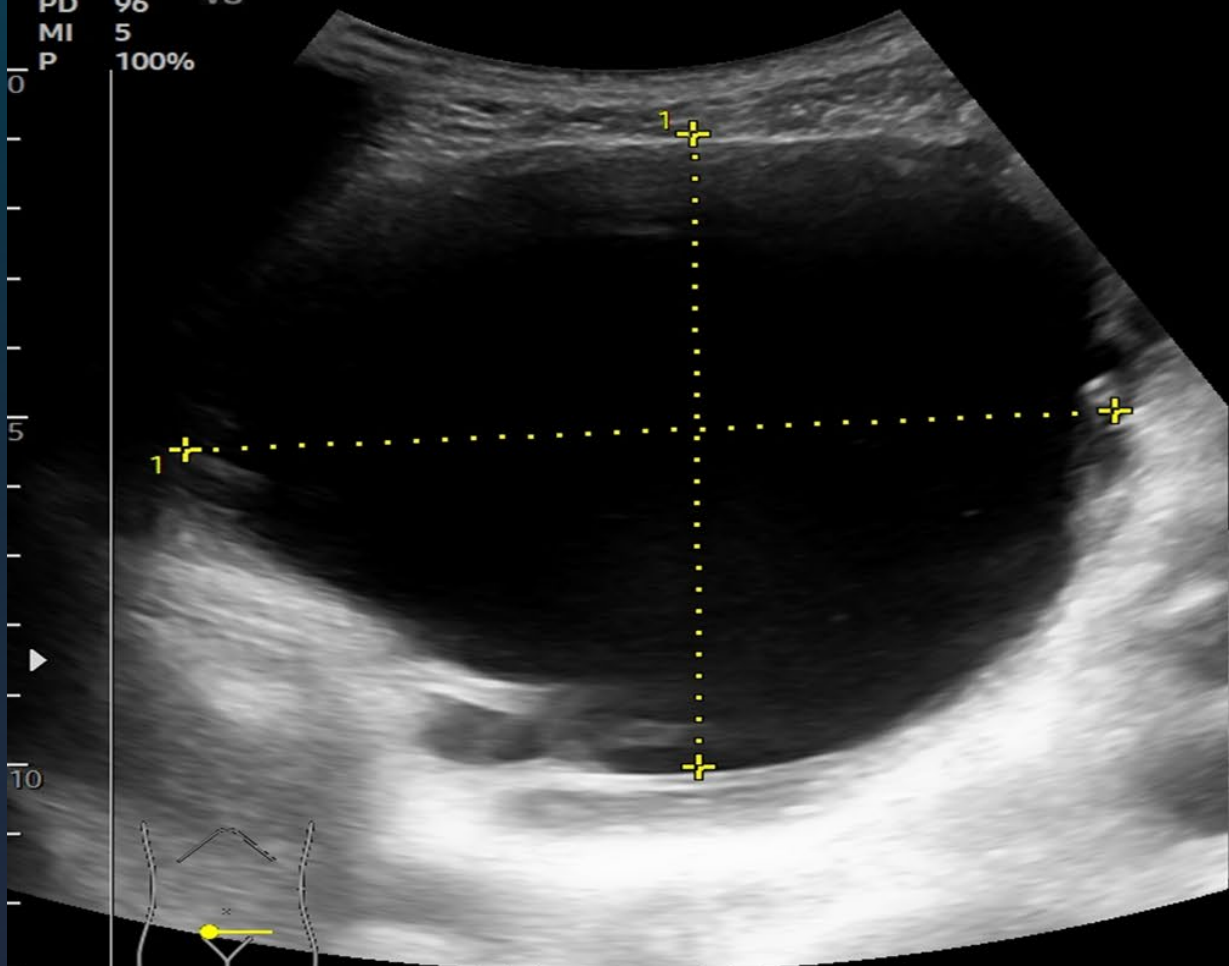
- **Ausbildung ?**
- **Kosten des US**
- **Zeitgründe**
- **Nicht praxisrelevant**
- **Schlechte Vergütung**
- **Interpretation, Folgen**

Fall 2

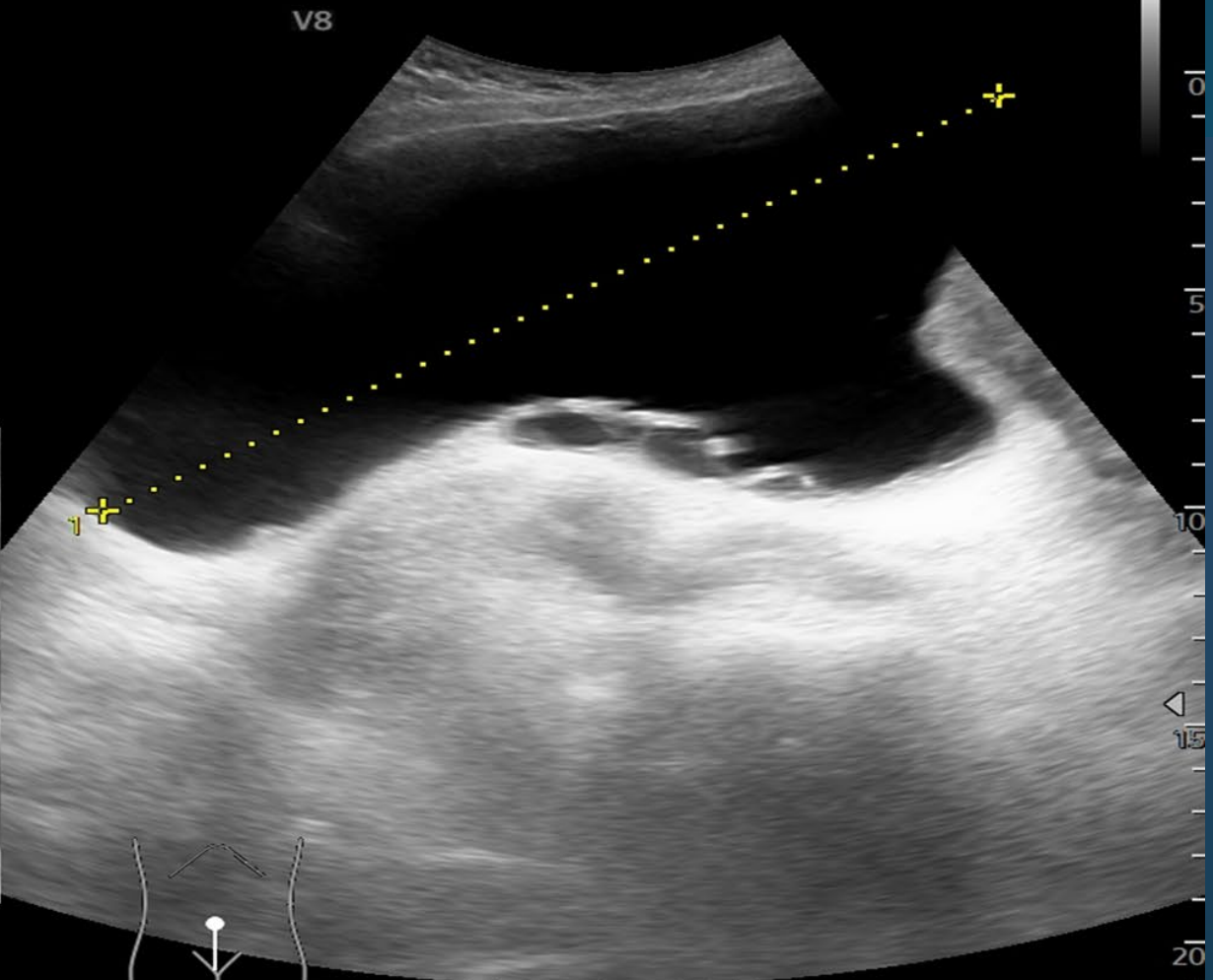
- **Herr Blaser 75 J**
- **Fahrausweis**
- **Keine Beschwerden**
- **2022 Dysurie :**
 - US : Prostatavolumen 100 ml, Restharn : 2 dl, Nieren N
 - Seither keine Arztkontrolle



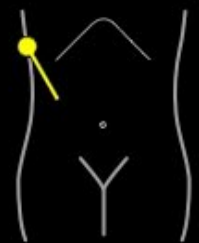
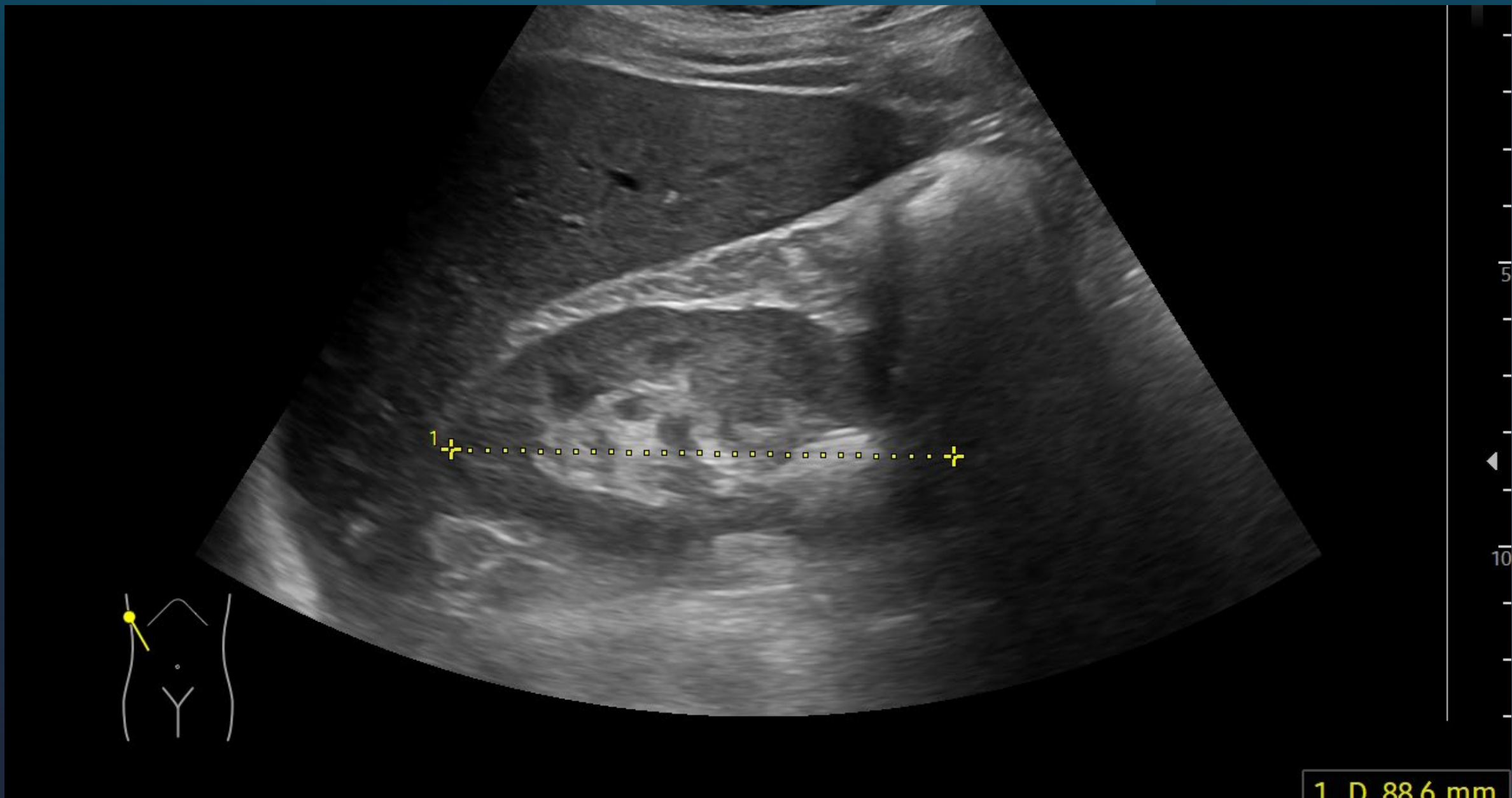
[2D]
Gén
Gn 56
PD 96 V8
MI 5
P 100%



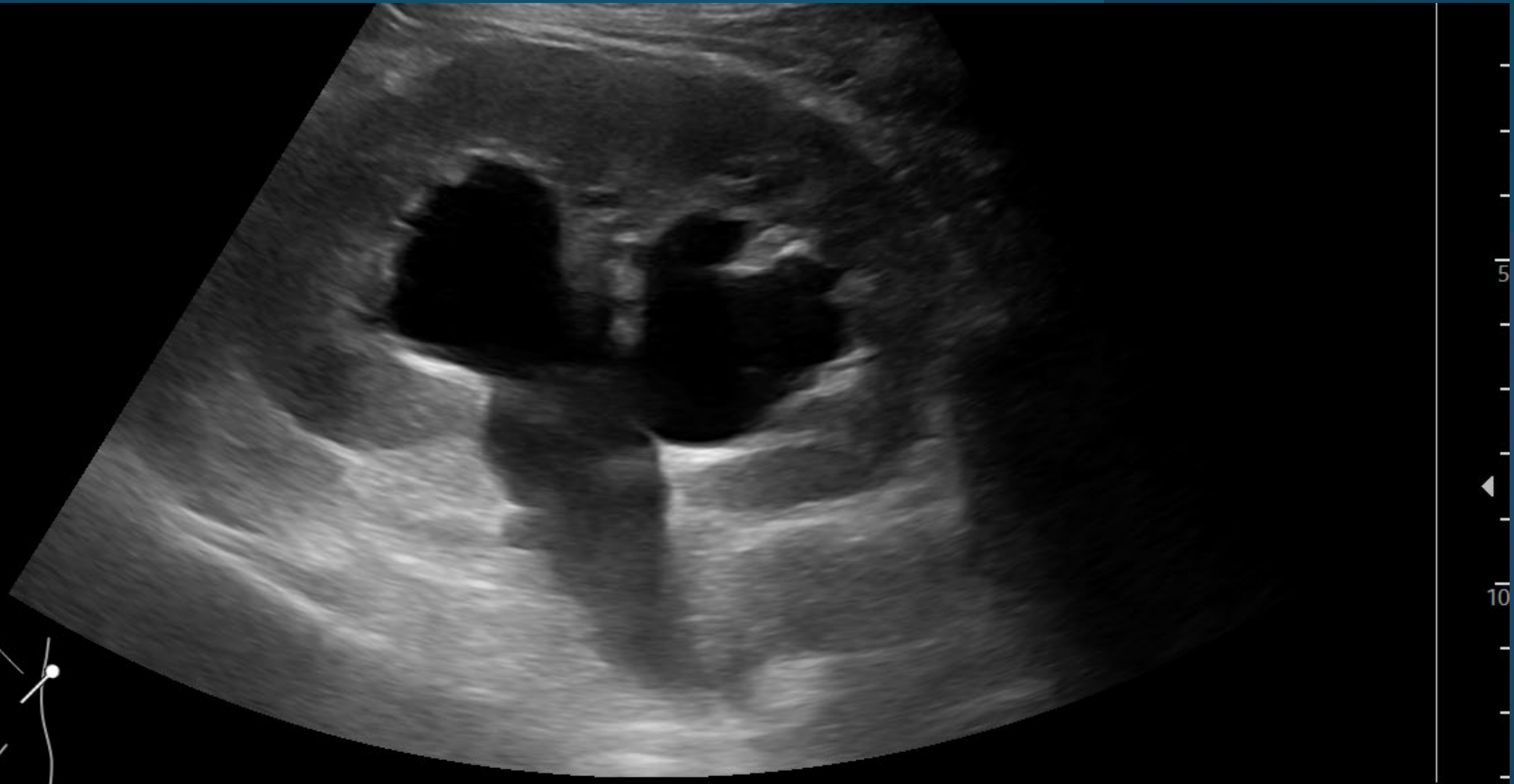
1 D1 101.2 mm
D2 91.1 mm



1 D3 182.4 mm
Volume 881.11 ml

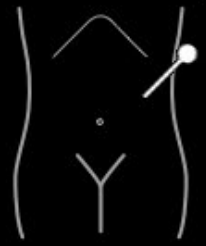


1 D 88.6 mm



5

10



Warum einen Ultraschall ?

- **Ich höre mit dem Stethoskop, ich sehe mit dem US**
- **Schnellere Diagnostik**
- **Limitiert die Beanspruchung des Notfalls**
- **Sofort verfügbar, nützlich in abgelegenen Gebieten**
- **Kein Strahlung, schmerzfrei**
- **Erhöht die Zufriedenheit der Patienten**
- **Intellektuelle Zufriedenheit des Schallers, Diversität**

**.....und
noch.....**

- **Obligatorisch für den FMH-Titel ab 2027**
- **Die jungen Ärzte wollen schallen**
- **Die medizinische Standartuntersuchung vorbei ?**
- **« Echo-Süchtigkeit » ?**
- **Die Apparate sind erschwinglicher und kleiner**

MEINE PRAXISTÄTIGKEIT :

Abdomen / Thorax

Urinsystem / Restharn

Weichteile / Rheumatologie

Schilddrüse

Hoden / Hernien / Gynäkologie

Arterien / Aorta / Thrombosen

Nerf

FAST

Wieviel ?

- **2 – 10 US / Tag**
- **50 % POCUS**
- **50 % Kontrollen**
- **30 % Supervisionen**

Fall 3


- **Frau Leber 77 J. - « check up »**
- **Nimmt keine Medikamente**
- **GOT 52 – GPT 69 - PAL 206 - yGT 181**

SAMSUNG

Cabinet Dr BREUSS

09-12-2025

09:26:20

-Abdomen- / CA1-7S / 18.0cm / 23Hz   

TIs 0.3 / TIb 0.3 / MI 1.4

[2D]

Gén

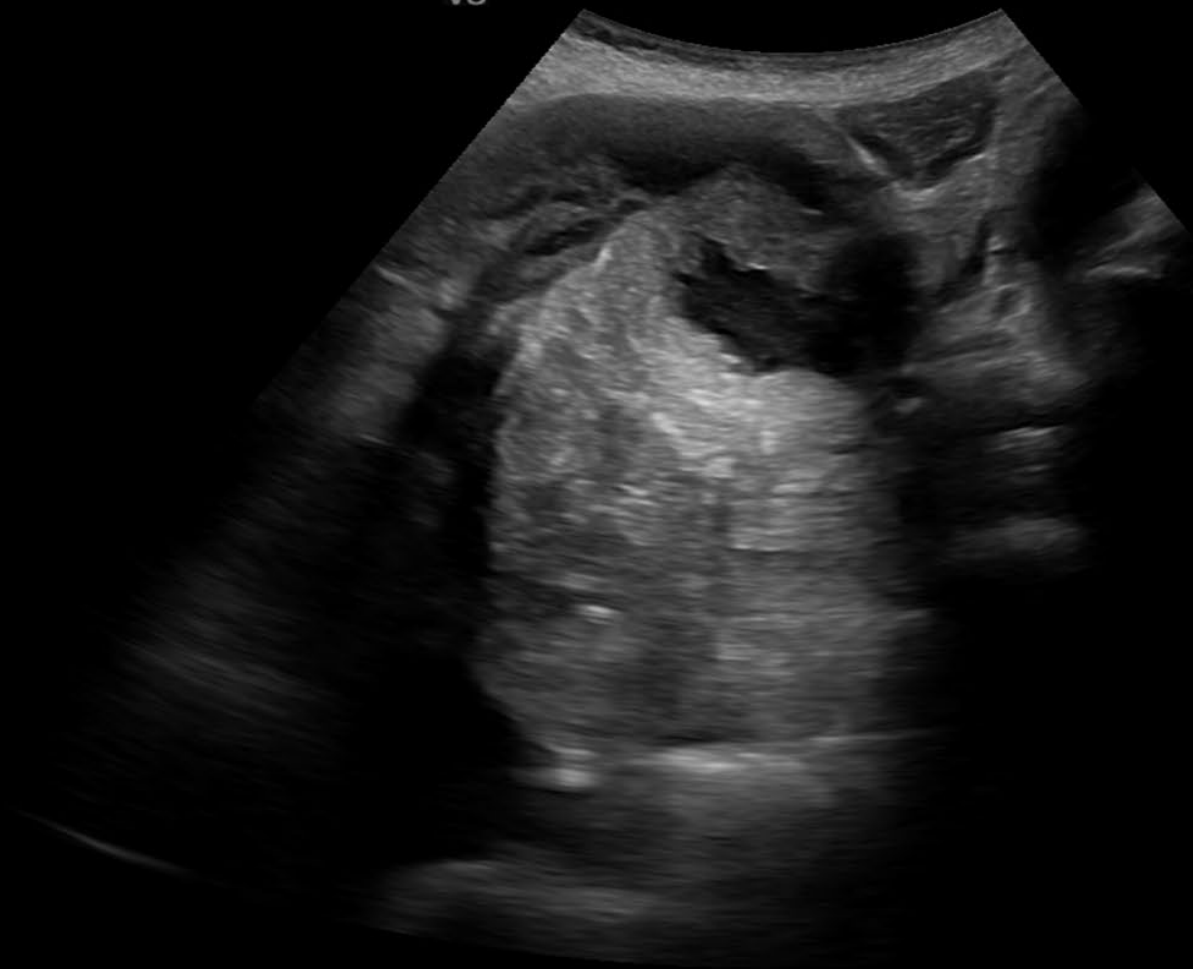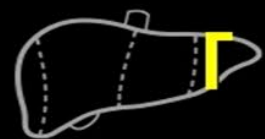Gn 56

PD 96

MI 5

P 100%

V8



[2D]

Gén

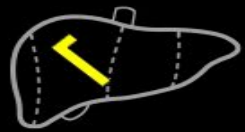
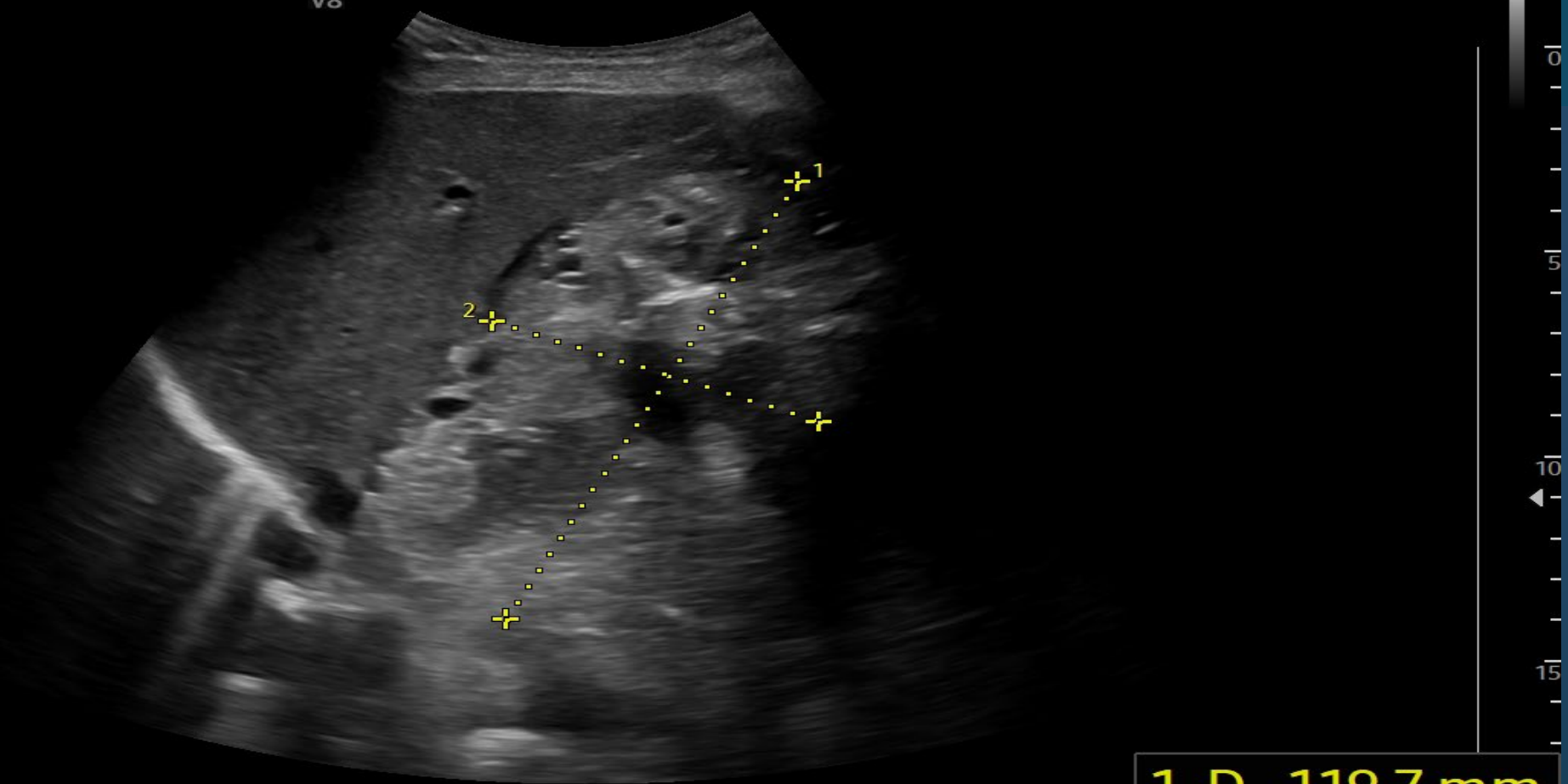
Gn 56

PD 96

MI 5

P 100%

V8



1 D 119.7 mm

2 D 65.1 mm

SAMSUNG

Cabinet Dr BREUSS

09-12-2025

09:30:30

-Abdomen- / CA1-7S / 13.0cm / 30Hz  

TIs 0.2 / Tib 0.2 / MI 1.4

[2D]

Gén

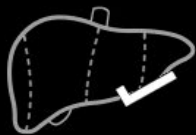
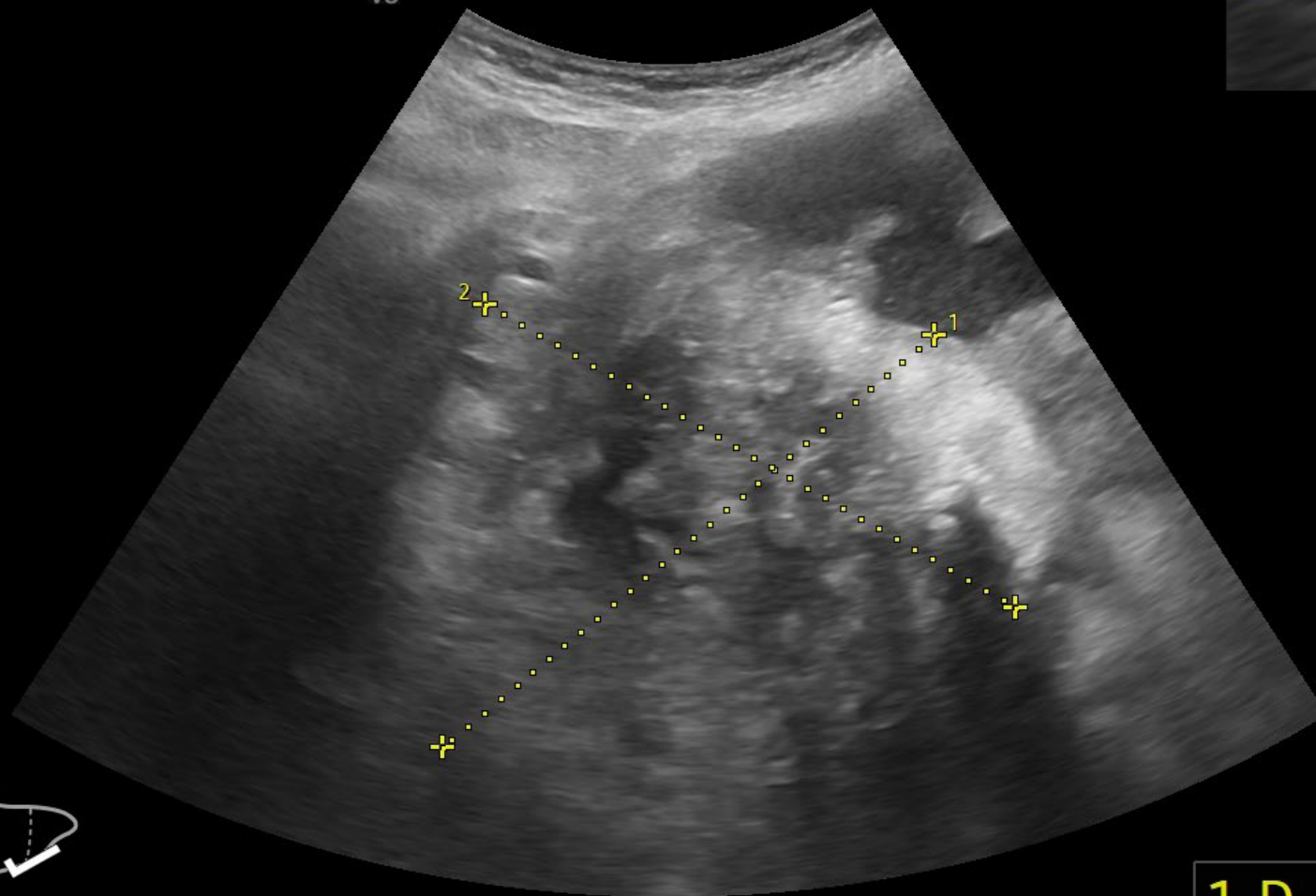

Gn 76

PD 96

MI 5

P 100%

V8






1 D 98.3 mm
2 D 93.1 mm

SAMSUNG

Cabinet Dr BREUSS

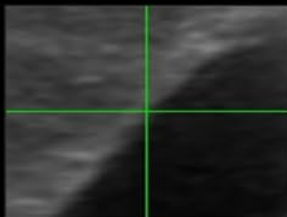
02-12-2025

17:02:31

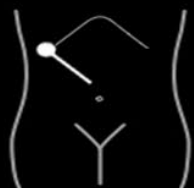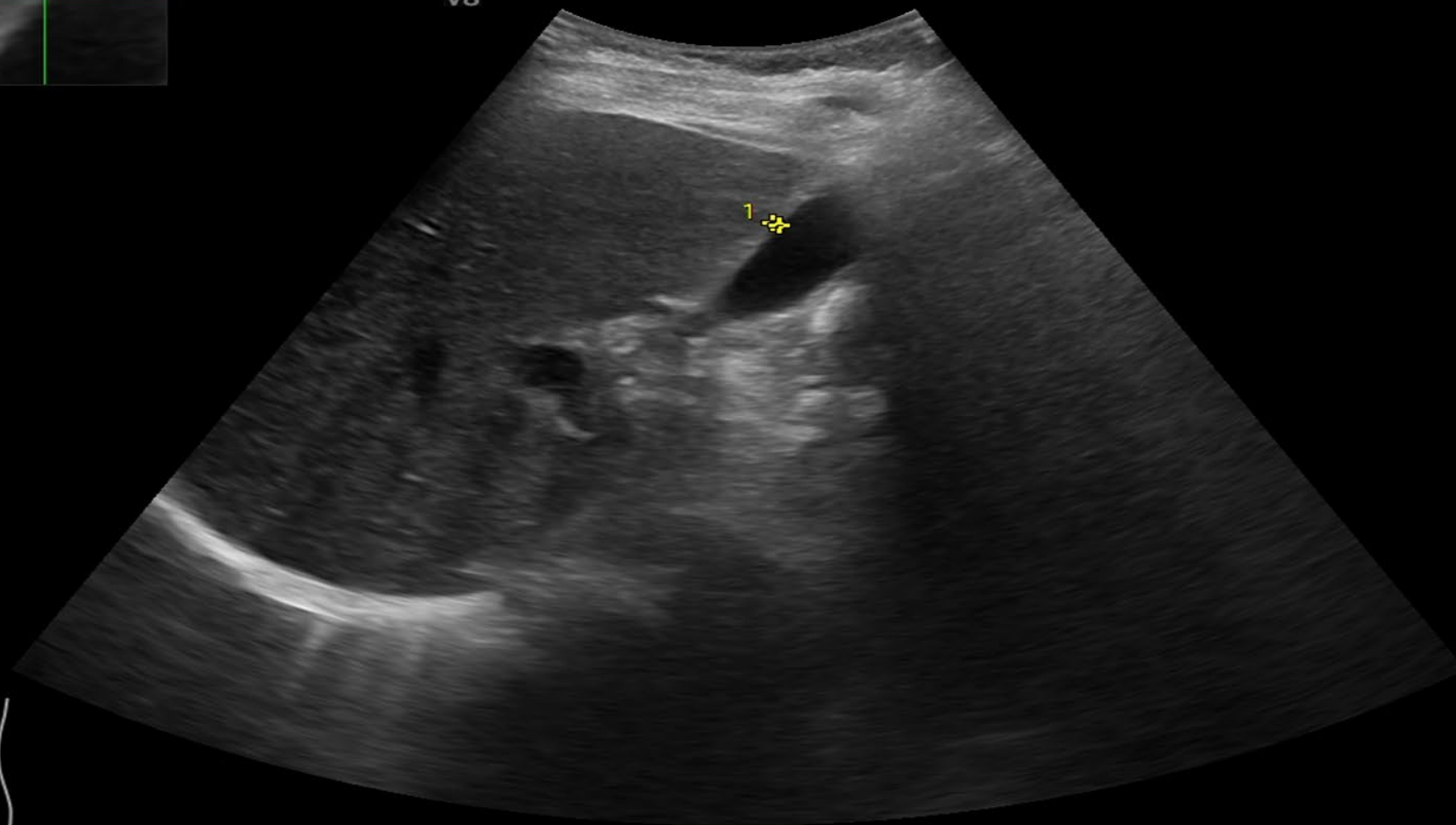-Abdomen- / CA1-7S / 18.0cm / 23Hz   

TIs 0.3 / Tlb 0.3 / MI 1.4

[2D]
Gén
Gn 73
PD 96
MI 5
P 100%



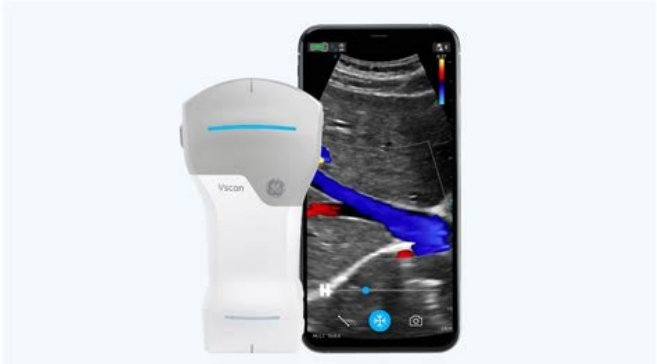V8



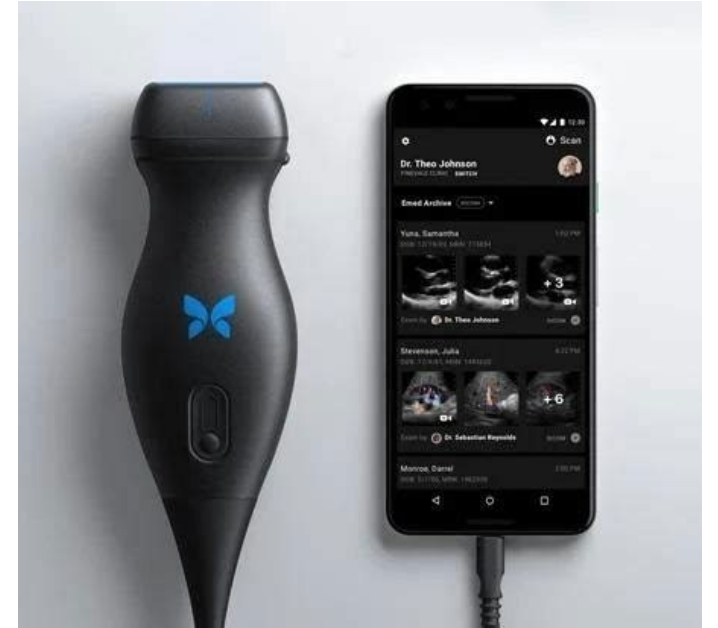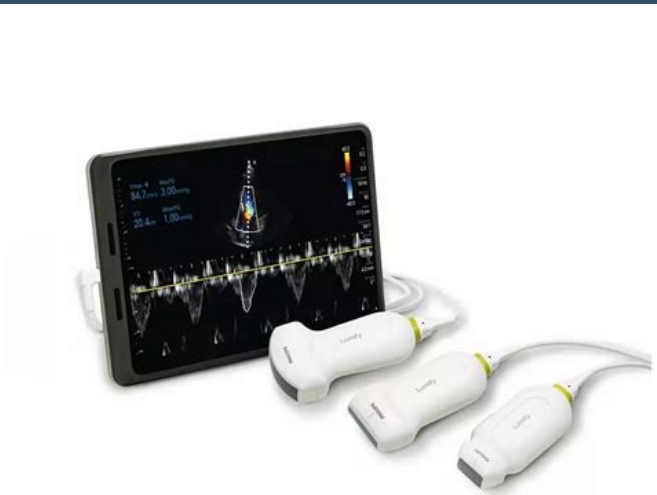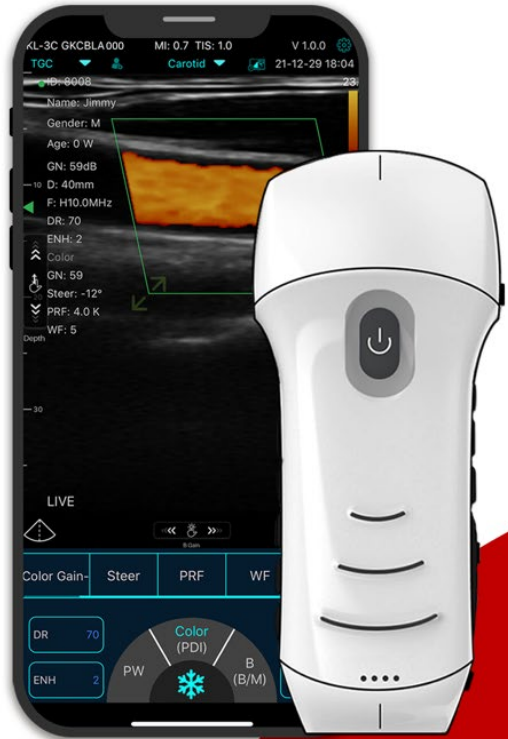1 D 1.3 mm

Welches Gerät ?

- **Zweck**
- **Preis**
- **Handlichkeit**
- **Qualität**
- **Service**
- **Probieren & Kollegen fragen....**



One doctor one USG probe
start scanning





Fall 4




- **Frau Stenose 70 J**
- **Check up, keine Beschwerden oder Medikamente**
- **Blutdruck grenzwertig**
- **LDL 4.8 mmol/l**
- **FA + Kardiopathie**

SAMSUNG

Cabinet Dr BREUSS

14-05-2025

08:24:41

Carotide / LA4-18A / 3.5cm / 26Hz   

TIs 0.5 / Tib 0.5 / MI 1.2

[2D]

Gén

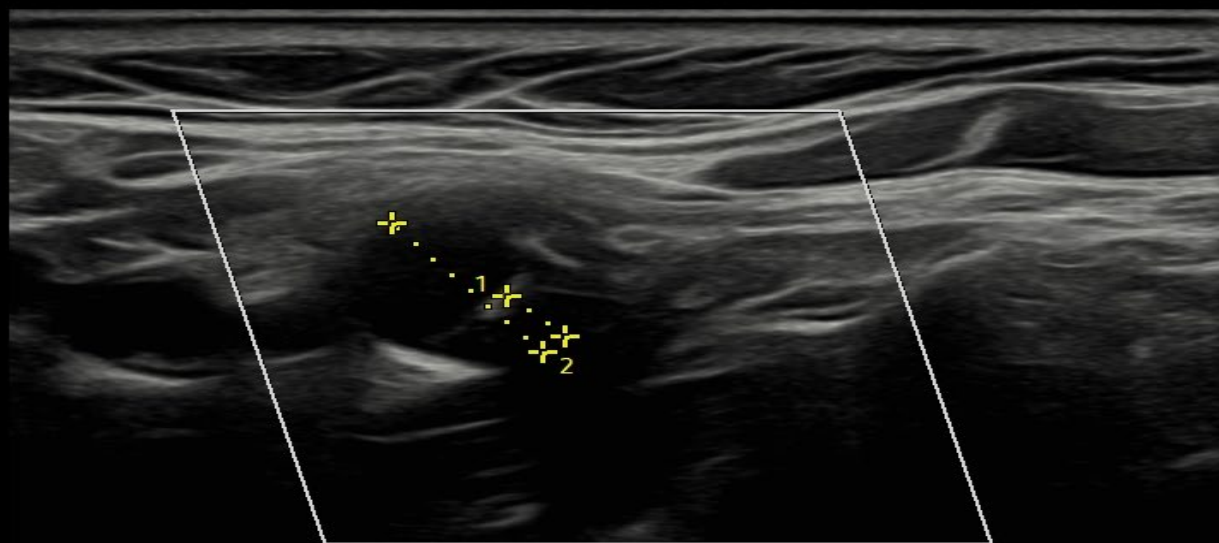
Gn 46

PD 100

MI 4

P 90%

V8



[C]

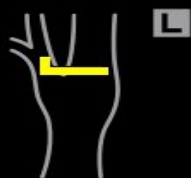Gén

Gn 45

PRF 6.23kHz

P 90%

27.0



1 D 2.4 mm




2 D 6.9 mm

SAMSUNG

Cabinet Dr BREUSS

14-05-2025

08:26:04

Carotide / LA4-18A / 3.5cm / 59Hz   

TIs 0.2 / Tib 0.2 / MI 1.3

[2D]

Gén

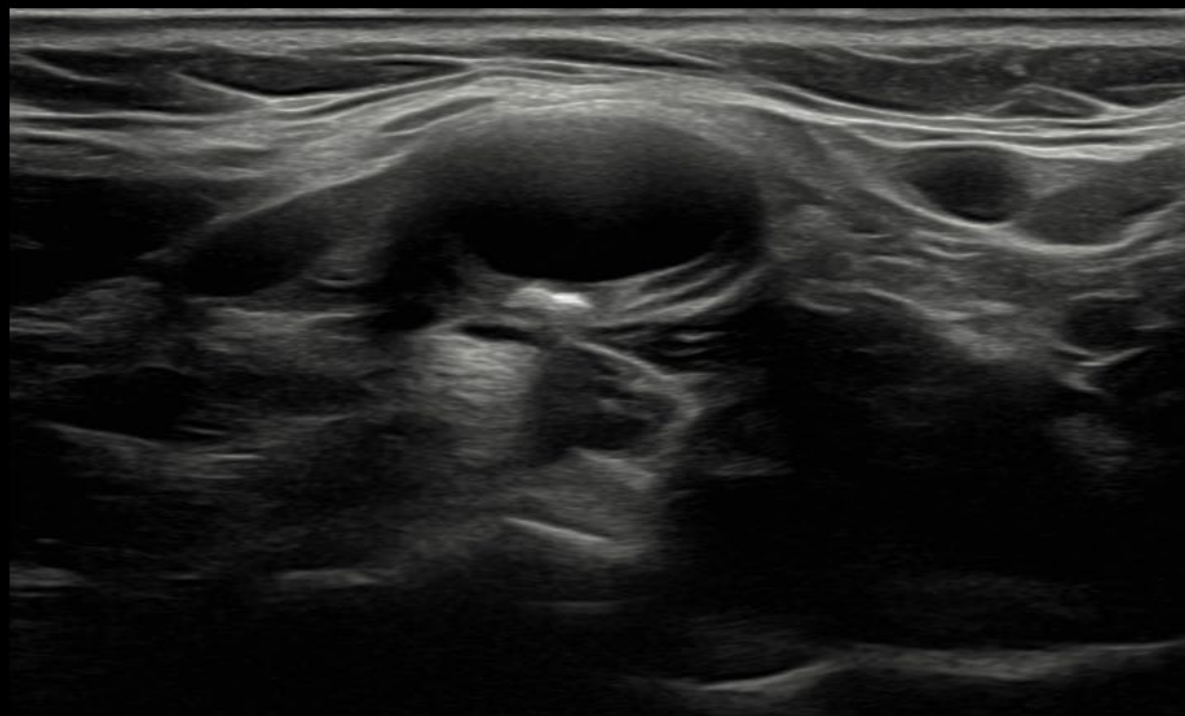
Gn 58

PD 100

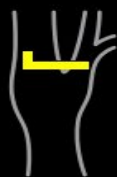MI 4

P 90%

V8



R





SAMSUNG

Cabinet Dr BREUSS

14-05-2025

08:27:45

Carotide / LA4-18A / 3.5cm / 59Hz ^S_{HAR}  

TIs 0.2 / TIb 0.2 / MI 1.3

[2D]

Gén

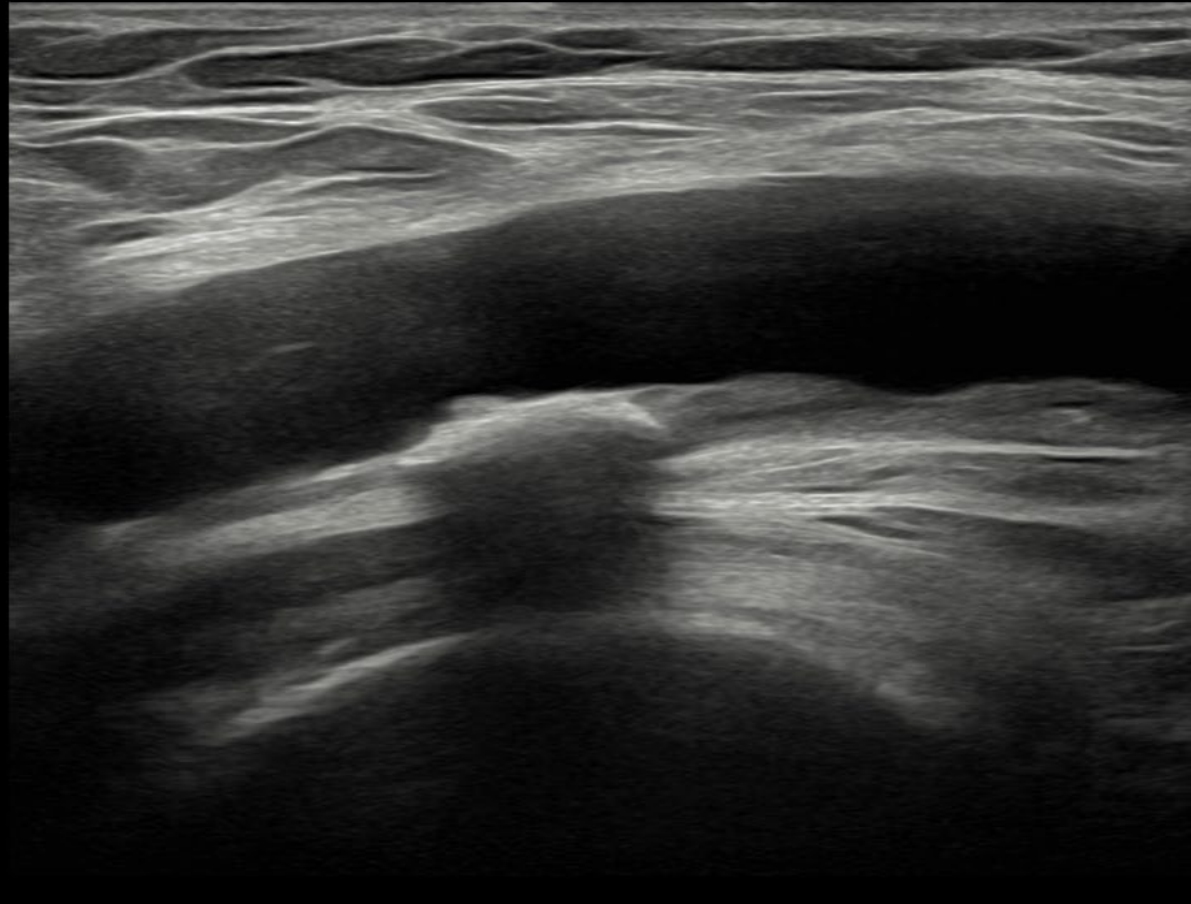
Gn 58

PD 100

MI 4

P 90%

V8





SAMSUNG

Cabinet Dr BREUSS

14-05-2025

08:28:46

Carotide / LA4-18A / 3.5cm / 59Hz ^SHAR  

TIs 0.2 / TIb 0.2 / MI 1.3

[2D]

Gén

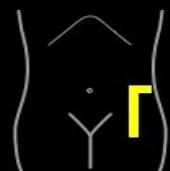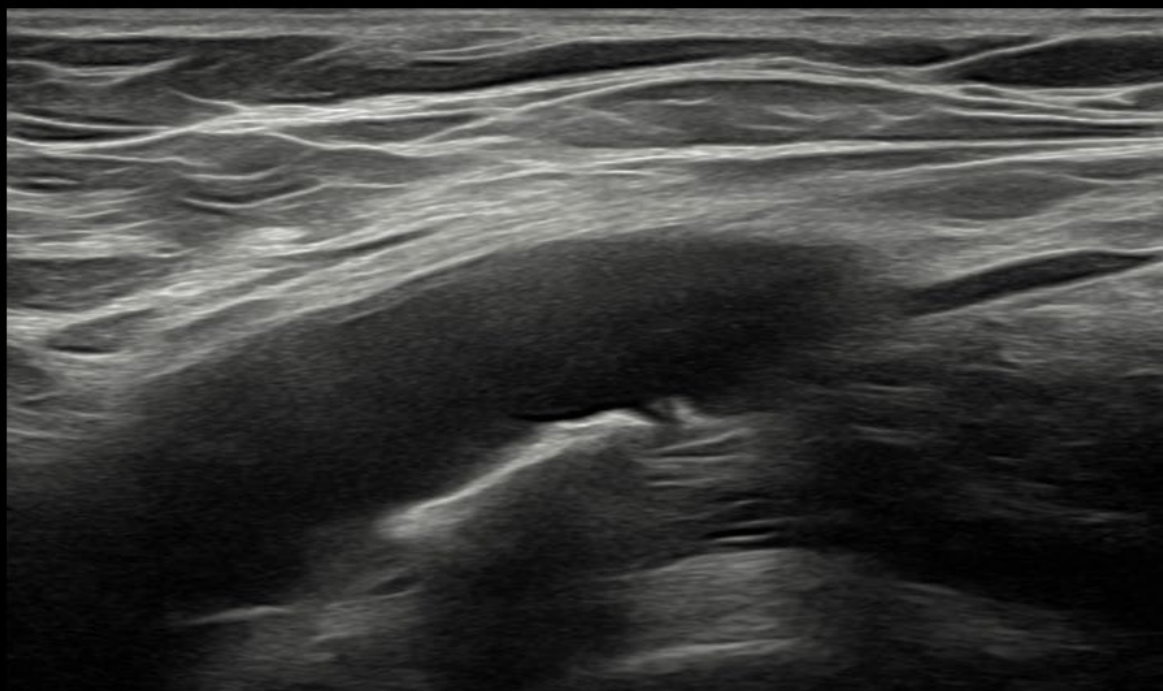
Gn 58

PD 100

MI 4

P 90%

V8



- **US in der Praxis:**
 - nützlich**
 - praktisch - überall**
 - schnell**
 - ohne NE**
 - billig**
 - patientennah**
- **ABER: « abhängig » vom Schaller.....**